



# Novinky v liečbe lymfedému na Slovensku - chirurgická liečba

Autori:

-  MUDr. **Tomáš Vidim**  
Centrum Vaskulárnych Intervencií, Chirurgické oddelenie ON Kolín, a.s.
-  doc. **Martin Wald**, PhD.  
Chirurgická klinika 2. LF UK, Praha Motol
-  MUDr. **Andrej Džupina**, PhD., MBA  
ALIAN, s.r.o., Angiologická ambulancia, Bardejov
-  MUDr. **Božena Hradecká**  
Centrum Vaskulárnych Intervencií, Chirurgické oddelenie ON Kolín, a.s.

## Súhrn

Porucha lymfatickej drenáže – lymfedém – je ochorenie liečené predovšetkým konzervatívne. S rozvojom mikrochirurgickej techniky môže byť metódou voľby u vhodných pacientov i vytvorenie lymfo-venózných anastomóz, ktoré umožnia presunúť lymfatickú drenáž do žilového systému. Základným predpokladom úspešného výsledku operácie je správna predoperačná diagnostika, včasné štádium ochorenia a dôsledná pooperačná komplexná starostlivosť. Autori popisujú operačnú techniku lymfo-venózných spojok s obrazovou dokumentáciou.

**Kľúčové slová:** lymfedém, lymfo-venózna anastomóza, chirurgická liečba lymfedému

## Úvod

Lymfedém končatín je ochorenie, ktoré zásadným spôsobom mení kvalitu života pacientov. Za hlavné príčiny poruchy centripetálneho toku lymfy je považovaná buď vrodená abnormalita lymfatického systému (primárny lymfedém), alebo zápal, chirurgický výkon resp. trauma všeobecne, ožiarenie, nádorová infiltrácia, parazitárna infekcia alebo ťažké poškodenie žilového systému na dolných končatinách (sekundárny lymfedém).

Primárny lymfedém je ročne diagnostikovaný u 40 pacientov na 100 000 obyvateľov. Sekundárny lymfedém vzniká u 10-40 % pacientov, ktorí podstúpili komplexnú liečbu nádorového ochorenia s chirurgickým odstránením a/alebo rádioterapiou spádových lymfatických uzlín (najčastejšie axilárnych, pánvových a inguinálnych). Sekundárny lymfedém z iných príčin v Európe a USA je podstatne menej častý.

Výskyt sekundárneho lymfedému dolných končatín vzniká najmä po onkochirurgických výkonoch v malej panve, alebo po chirurgických výkonoch mäkkých tkanív v dolnej polovici tela, ktoré sú sprevádzané pánvovou lymfadenektómiou prípadne rádioterapiou. Na horných končatinách je najčastejšou príčinou operácia prsníkov u žien pre karcinóm prsníka s lymfadenektómiou v axilárnej oblasti s následnou rádioterapiou. Hlavne u žien sa vyskytuje sekundárny lymfedém dolných končatín, podbruška, vonkajšieho genitálu a perinea ako dôsledok blokády lymfatického toku v oblasti inguinálnych a panvových uzlín, alebo sekundárny lymfedém horných končatín spôsobený blokádou odtoku v oblasti axilárnych lymfatických uzlinách. Prevalencia sa udáva medzi 5-69 % (9), najmä ak je spojená s následnou rádioterapiou (10).

Zlatým štandardom v liečbe lymfedému je liečba konzervatívna (tzv. komplexná dekongestívna terapia - CDT) vykonávaná v špecializovaných zariadeniach (ambulanciách alebo v lôžkových zariadeniach), ktorá sa skladá predovšetkým z kvalitnej kompresívnej bandáže alebo návleku, z manuálnej a prístrojovej lymfodrenáže, farmakoterapie (perorálne proteázy) a ďalšej podpornej liečby (pohybové a dychové cvičenia) (4, 11). Napriek tomu, aj pri správne realizovanej CDT, sa môže klinický stav mäkkých tkanív z hľadiska objemu a kvality zhoršovať a postupne prechádzať do vyšších štádií lymfedému sprevádzaných fibrózou a lipohypertrofiou.

V súčasnosti používané chirurgické metódy je možné rozdeliť z hľadiska vzťahu k patofyziológii lymfedému do dvoch skupín: **výkony kauzálne** (mikrochirurgické), ktoré sa snažia riešiť poruchu lymfatickej drenáže náhradou insuficientnej časti lymfatických a **výkony symptomatické** (liposukcia, resekcia, debulking), ktoré riešia paliatívne „iba“ následky chronického lymfedému v zmysle lipohypertrofie redukciami objemu postihnutých mäkkých tkanív v epifasciálnom kompartmente (13).

## Klinický nález a vyšetrenie

Klinické znaky lymfatickej insuficiencie sú v mnohých známkach podobné klinickej symptomatológii opuchov z iných príčin. Preto pri klinickom vyšetrení a v rámci diferenciálnej diagnózy opuchov je treba brať túto skutočnosť do úvahy vrátane anamnestických údajov (úraz, zápal, lymfadenektómia) (12).

Klinický obraz je daný štádiom lymfedému od klinicky latentných zmien (3), s diskretnou perilymfatickou fibrotizáciou, až po ťažké fibrotické zmeny epifasciálnych mäkkých tkanív s recidivujúcimi zápalovými atakmi podkožia a kože a hyperkeratózou (elefantiáza). Hlavným klinickým znakom lymfatickej insuficiencie je asymetria a zmena objemu a kvality epifasciálneho kompartmentu. To môže byť spôsobené buď nebolestivým opuchom epifasciálneho kompartmentu alebo jeho lipohypertrofiou. K rozlíšeniu týchto etiopatogenetických odlišností slúži tzv. pitting test, ktorý je klinickým znakom retencie tekutiny v intersticiálnom priestore. Po zatlačení palcom na postihnuté tkanivo po dobu 60 sekúnd sa vytvorí perzistujúca jamka. Pitting ako prejav opuchu nemusí byť jednoznačne prítomný v prípade, keď je tkanivo výrazne fibroticky zmenené. Farba kože zostáva u chronického lymfedému normálna. U lymfostatickej elefantiázy môžeme nájsť hnedošedé zafarbenie.

**Stemmerovo znamenie** je jeden z najdôležitejších znakov chronického lymfedému dolných končatín. Ide o kvadratický tvar 2. prsta nohy so zhrubnutím kože a podkožia na jeho dorzálnej strane v dôsledku hyperkeratózy a fibrózy mäkkých tkanív. Stemmerovo znamenie nie je nikdy falošne pozitívne. Môže

však byť falošne negatívne v prípade, že poruchou lymfatickej drenáže dolnej končatiny nie sú postihnuté prsty. Rovnako tak bude negatívne pri skorom záchyte sekundárnej lymfatickej insuficiencie dolných končatín.

Na horných končatinách je opuch viac detekovateľný v oblasti dorza ruky ako tzv. bombáž v prípade primárneho lymfedému, u sekundárneho lymfedému je opuch viac lokalizovaný v oblasti axily alebo v oblasti chrbta a laterálnej časti lopatky.

Po dôkladnom zhodnotení anamnézy a podrobnom fyzikálnom vyšetrení je v súčasnej dobe za rozhodujúcu vyšetrovaciu a zobrazovaciu metódu k potvrdeniu lymfatickej insuficiencie považovaná lymfoscintigrafia (rádionuklidová lymfografia) lymfatického systému (6, 8). Rtg kontrastná lymfografia je u väčšiny lymfedémov kontraindikovaná.

Z hľadiska zamýšľanej lymfatickej revaskularizácie je kľúčové vykonanie **lymfoscintigrafie** dolných alebo horných končatín k objasneniu stavu lymfatickej drenáže s dôrazom na identifikáciu ešte funkčných lymfatických kolektorov v mieste plánovanej operácie. Ďalším nevyhnutným vyšetrením je dopplerovská duplexná sonografia hlbokého a povrchového žilového systému dolnej končatiny a žilového systému hornej končatiny. Hodnotená je kvalita steny, prípadné posttrombotické zmeny a najmä **suficiencia safeno-femorálnej junkcie** (SFJ) a žilových vetiev v tejto oblasti, ktoré môžu byť využité ku konštrukcii LVA. Vzhľadom k tomu, že v lymfatickom systéme je nižší tlak než v žilovom, je žilová suficiencia v mieste plánovanej LVA *conditio sine qua non*. Rozhodujúcou je teda neprítomnosť refluxu v oblasti SFJ dlhšieho ako 2 sekundy. Aj keď je operácia prakticky miniinvazívnym výkonom, vykonáva sa v celkovej anestéze, a preto je nevyhnutné vykonať príslušné predoperačné vyšetrenia.

## Lymfo-venózna anastomóza

Vlastná myšlienka **revaskularizácie lymfatických ciev** zahŕňa vykonanie bypassov, teda premostenia obliterovaných úsekov lymfatík napr. do spádovej lymfatickej drenáže druhostrannej končatiny (1). Ďalšou možnosťou sú lymfo-venózne anastomózy vykonané mikrochirurgickou technikou. Lymfatické povodie je možné derivovať lymfonodo-venóznou, alebo lymfatiko-venóznou anastomózou do povodia povrchového žilového systému. V súčasnej dobe je dávaná prednosť druhej z oboch uvedených, pretože uvedená technika dosahuje v experimentoch 50% priechodnosti v horizonte 8 mesiacov po operácii (5) a v najväčších klinických súboroch dosahuje subjektívne zlepšenie u 87 % pacientov a 69 % redukciu objemu končatiny (2).

### Indikácia k vykonaniu LVA

Indikáciou k mikrochirurgickej revaskularizácii lymfatického riečiska je **pitting pozitívny lymfedém** dolnej alebo hornej končatiny s dokázanou prítomnosťou kvalitného lymfatického kolektora podľa lymfoscintigrafie. Najčastejšie sa jedná o mediálny povrchový lymfatický kolektor, menej často o laterálny kolektor dolnej končatiny, na hornej končatine o mediálne kolektory ramena. Podľa našich skúseností je výhodnejšie indikovať k revaskularizácii pacientov s lymfedémom končatiny v skorších klinických štádiách. V takomto prípade ešte nie je tak masívne vyjadrená fibrotická prestavba mäkkých tkanív vrátane lymfatík, ktorá vedie následne k obliterácii lymfatických kolektorov väčších priemerov (1-2 mm), a ktoré znemožňujú vykonanie anastomózy (obr. 1).

### Vlastná technika LVA

Pred operáciou sú merané **rozdiely v objeme** končatín optoelektrickým prístrojom (Perometer) a realizovaná fotodokumentácia. Približne 120 minút pred výkonom je aplikovaná do I. meziprstovej štrbiny operovanej končatiny **patentová modrá**. Ak sú pre konštrukciu LVA lymfatické kolektory v inguine alebo axile prítomné, je považovaný dvojhodinový interval pre distribúciu farbiva povrchovým


lymfatickým systémom končatiny za dostatočný. Vo výnimočných prípadoch je možné dodatočne aplikovať patentovú modrú priamo na operačnej sále aj počas výkonu.

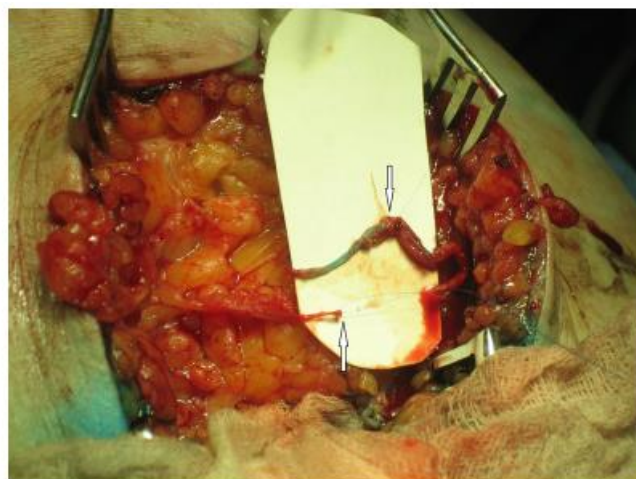
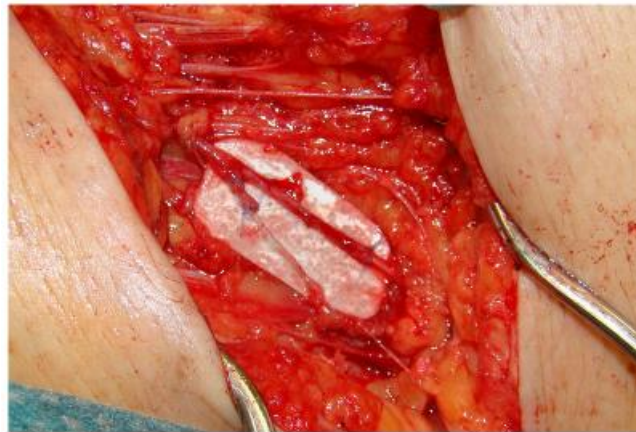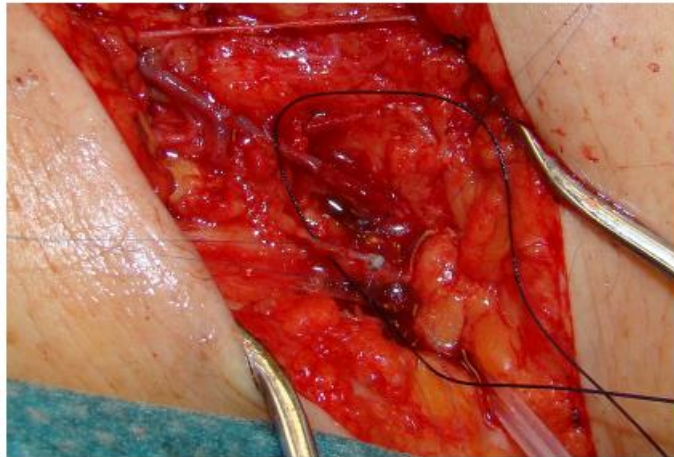Operácia, ktorá trvá **3-4 hodiny**, je vykonávaná najčastejšie v celkovej anestéze. Pred úvodom do anestézy je podávaná intravenózna profylaktická dávka antibiotika (**Augmentin®**). Kožný rez je vedený s ohľadom na predoperačné **zobrazenie lymfatických kolektorov** najčastejšie v oblasti safeno-femorálnej junkcie, v smere štiepiteľnosti kože. Je snaha identifikovať aspoň dva lymfatické kolektory priemeru minimálne 1 mm, pretože s vyšším počtom vytvorených spojok sa zvyšuje pravdepodobnosť úspechu vykonanej operácie a zlepšenie lymfatickej drenáže končatiny.

K vlastnému technickému vykonaniu LVA sú používané lupové okuliare so zväčšením 3,5x alebo **operačný mikroskop**. Sutúra je vykonávaná vláknom 7/0. Technických možností vykonania anastomózy je niekoľko, pričom v literatúre nie je dostupná informácia o všeobecnej preferencii niektorej z nich (viď nákresy nižšie). Spojenie lymfatickej cievy s terminálnou vetvou žilového kmeňa môže byť technicky náročné. Používaná „inklúzna“ technika s fixáciou lymfatického kolektora hlboko v lumene žily jedným stehom umožňuje ľahšiu konštrukciu spojenia. Nevýhodou môže byť anastomotický leak lymfy vyžadujúcu dodatočnú úpravu voľného konca žily. Po ukončení rekonštrukčnej fáze operácie prebieha kontrola tesnosti spojenia. Bezprostrednou známkou úspešnej derivácie je naplnenie žilového kmeňa modro sfarbenou lymfou. Následne vkladáme drén do operačnej rany a uzatvárame operačný prístup sutúrou.

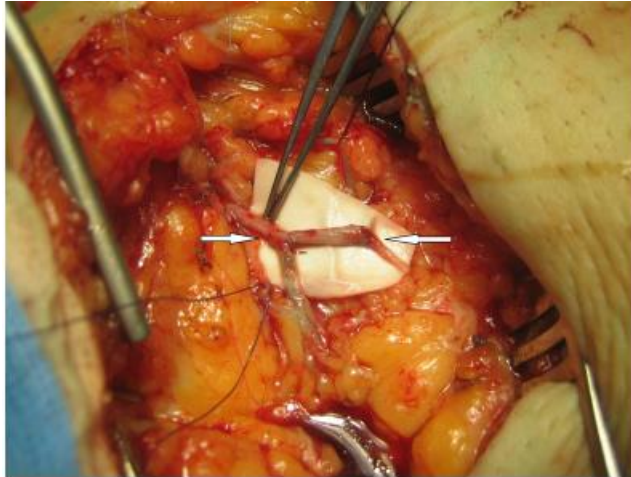
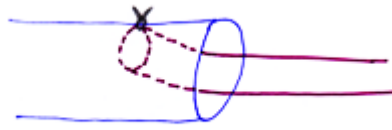
Pred operáciou meriame rozdiely v objeme dolných končatín optoelektrickým prístrojom (Perometer) a vykonáme fotodokumentáciu. Približne 120 minút pred výkonom aplikujeme do I. meziprstnej štrbiny operovanej končatiny patentovú modrú. Ak sú pre konštrukciu LVA lymfatické kolektory v inguine alebo axile prítomné, považujeme dvojhodinový interval pre distribúciu farbiva povrchovým lymfatickým systémom končatiny za dostatočný. Vo výnimočných prípadoch je možné dodatočne aplikovať patentovú modrú priamo na operačnej sále aj počas výkonu.

**Typy spojenia 1**  
**ANASTOMÓZA END TO END**

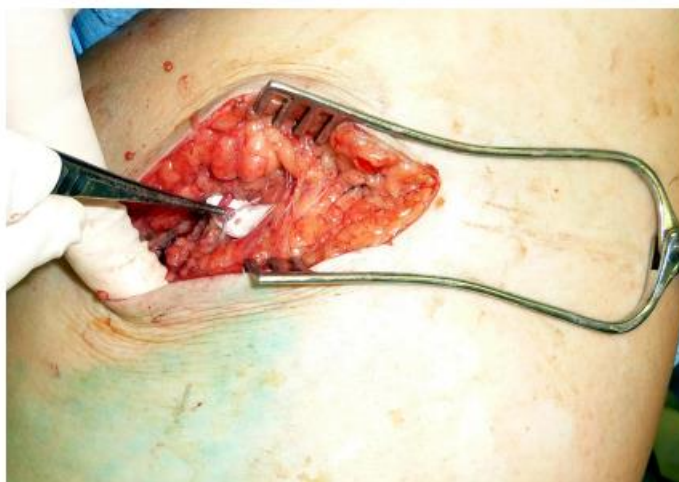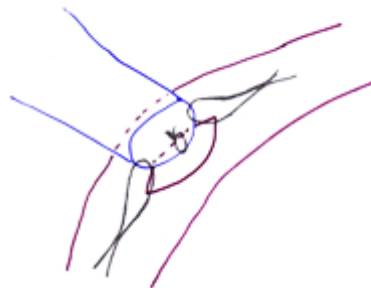




**Typy spojenia 2**  
**ANASTOMÓZA INKLÚZNA**



**Typy spojenia 3**  
**ANASTOMÓZA END TO SITE**



**Pooperačná starostlivosť** zahŕňa elastickú bandáž končatiny ešte na operačnej sále. Prvý pooperačný deň je pacient vertikalizovaný a chodí, antibiotická liečba je zmenená z intravenózne na perorálnu formu (**Augmentin®**). Realizácia celého operačného výkonu je možná aj v režime **jednodňovej chirurgie** s vertikalizáciou pacienta po prebudení z anestézy a následnou ambulantnou starostlivosťou, čo výrazne redukuje finančné náklady z verejného zdravotného poistenia a skracuje čas rekonvalescencie pacienta. Medikácia je doplnená podaním **proteolytických enzýmov** perorálne (**Walzym cps®**) k zlepšeniu reologických vlastností lymfy (zníženie viskozity) a prevencii tvorby fibrínových lymfatických zátok. K prevencii tvorby krvných zrazenín v žilovom riečisku podávame **kyselinu acetylsalicylovú** v dávke 100 mg denne. Obyčajne na druhý pooperačný deň je odstránený drén, čo je realizované ambulantnou návštevou pacienta. **Antibiotická liečba (Augmentin®)** je podávaná po celkovú dobu 3 týždne a proteolytické enzýmy po dobu 3 mesiacov.

Okamžite v druhý pooperačný deň sa začína s CDT ktorá je zložená ze **manuálnu lymfodrenáže (MAL)**, **intermitentnej prístrojovej kompresie (IPK)** prístrojom a kompresívnu terapiu viacvrstvovými bandážami a v neskoršom období kompresiu návlekom s plochým pletením.

Štandardné klinické kontroly sú doplnené kontrolnou lymfoscintigrafiou s časovým odstupom niekoľkých mesiacov. Úspešná revaskularizácia je však sprevádzaná predovšetkým klinickým ústupom retencie tekutiny v epifasciálnom kompartmente (regresia alebo vymiznutie pittingu) a subjektívnym ústupom pocitu ťažoby a napätia v končatine.

## Záver

Cievna rekonštrukcia lymfatického systému formou lymfo-venózných anastomóz je nádejným riešením lymfedému končatín u vybraných pacientov. V prípade lymfoscintigraficky potvrdenej prítomnosti lymfatických kolektorov v oblasti slabiny alebo axily a suficiencie žilového systému je u týchto pacientov indikovaná operačná revízia. Peroperačný nález potom objasní technickú vykonateľnosť lymfo-venózne spojky do suficientných vetiev žilového povodia. Úspešnosť vykonanej operácie je nasledovaná pomalou redukciou opuchu (nie lipohypertrofie) a scintigrafickým dôkazom zmenšenej retencie tekutiny v epifasciálnom kompartmente postihnutej končatiny.

Je nutné zdôrazniť, že kým doteraz táto liečebná modalita LVA mohla byť ponúknutá slovenským pacientom s lymfedémom iba v zahraničí (Praha, Taliansko, Francúzsko), tak od roku 2022 je dostupná aj na Slovensku. Operácia a následná pooperačná starostlivosť v režime **jednodňovej chirurgie** je realizovaná v centre pre liečbu lymfedému v Bardejove.



## Literatúra

1. **Baumeister, R. G. H., Fink, U., Tatsch, K., Frick, A.** Microsurgical lymphatic grafting: first demonstration of patent grafts by indirect lymphography and long term follow-up studies. *Lymphology* 1994; 27(Suppl):787.
2. **Campisi, C., Boccardo, F., Zilli, A. et al.** Long-term results after lymphatic-venous anastomoses for the treatment of obstructive lymphedema. *Microsurgery* 2001; 21:135.
3. **Casley-Smith, J. R., Földi, M., Ryan, T. J. et al.** Lymphedema: Summary of the 10th International Congress of Lymphology Working Group Discussions and Recommendations, Adelaide, Australia, August 10-17:1985. *Lymphology* 1985; 18:175
4. **Eliska, O., Benda, K., Houdová, H., et al.** Brief guidelines of The Czech Lymphology Society. *The European Journal of Lymphology*, 2006, XVI (47), p. 1–6.
5. **Gloviczki, P., Hollier, L. H., Nora, F.E., Kaye, M. P.** The natural history of microsurgical lymphovenous anastomoses: an experimental study. *J Vasc Surg* 1986; 4:148.
6. **Křížová, H., Bechyně, M.** Příklad lymfoscintigrafie pro diagnostiku lymfedému končetin. *Čes-slov Ped*, 2001, 56 (3), p. 116–119.
7. **Laine, J. B., Howard, J. M.** Experimental lymphatico-venous anastomosis. *Surg Forum* 1963; 14:111.
8. **Lebloch, D., Benda, K.** Metodický návrh k provádění radionuklidové lymfografie (lymfoscintigrafie) končetin. *Prakt Flebol*, 1996, 5 (2), s. 66–68.
9. Lymfedémy dolních končetin po chirurgické léčbě gynekologických nádorů. *Časopis lékařů ženských Gynekolog*, 2009, 6: 208-211
10. **Tada, H., Teramukai, S., Fukushima, M., Sasaki, H.** Risk factors for lower limb lymphedema after lymph node dissection in patients with ovarian and uterine carcinoma. *BMC Cancer*. 2009 Feb 5;9:47
11. **Tiwari, A., Cheng, K. S., Button, M., Myint, F., Hamilton, G.** Differential diagnosis, investigation, and current treatment of lower limb lymphedema. *Arch Surg*. 2003 Feb;138(2):152-61.
12. **Wald, M.** Klasifikace, principy diagnostiky a léčby poruch lymfatické drenáže. In: Štvrtinová, V., et al. (Eds), *Choroby ciev*. 2008, p. 830–837.
13. **Wald, M.** Chirurgická léčba chronického lymfedému. *Angiologie*, 2008, Trendy soudobé angiologie, 3, s. 115–117.

MUDr. Džupina Andrej , PhD, MBA

[dzupina@alian.sk](mailto:dzupina@alian.sk)

[www.alian.sk](http://www.alian.sk)